Zur Differentialdiagnose

der

gummösen Neubildungen.

Inaugural-Dissertation

zur

Erlangung der Doktorwürde

in der

gesammten Medizin

verfasst und der

hohen medizinischen Fakultät

der

Kgl. Bayer. Ludwig-Maximilians-Universität München

vorgelegt von

Martin Cohn
aus Kattowitz.

München 1897.
Kgl. Hofbuchdruckerei Kastner & Lossen.

Zur Differentialdiagnose
der
gummösen Neubildungen.

Inaugural-Dissertation
zur
Erlangung der Doktorwürde
in der
gesammten Medizin
verfasst und der
hohen medizinischen Fakultät
der
Kgl. Bayer. Ludwig-Maximilians-Universität München
vorgelegt von

Martin Cohn
aus Kattowitz.

München 1897.
Kgl. Hofbuchdruckerei Kastner & Lossen.

Referent: Herr Obermedizinalrat Prof. Dr. Bollinger.

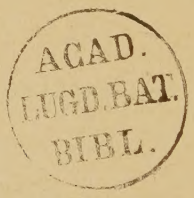

Seinem Vater

in

Liebe und Dankbarkeit gewidmet

vom Verfasser.

Wohl selten ist ein Gebiet der Medizin Gegenstand eingehenderer Forschung und mannigfacherer Kontroverse gewesen als die Syphilis. Es ist eine Eigentümlichkeit der konstitutionellen Syphilis, dass sie Erscheinungen produziert, die sich durch ihre grosse Aehnlichkeit mit anderen Erkrankungen auszeichnen und so der ärztlichen Diagnose die grösstmöglichen Schwierigkeiten bereiten. Insbesondere gilt dies für die tertiären Formen der Krankheit und zwar speziell die durch sie hervorgerufenen geschwulstartigen Bildungen, bei welch letzteren die Aehnlichkeit mit manchen echten Geschwülsten, sowohl hinsichtlich der äusseren Form, als auch der Verlaufsweise, ja sogar in gewissem Sinne hinsichtlich des anatomischen Verhaltens eine derartige ist, dass oft nur die exakte Anamnese resp. concomitierende Befunde bezüglich der Diagnose den Ausschlag geben.

So hat mich denn der Umstand, dass die Differentialdiagnose zwischen syphilitischen und nichtsyphilitischen Neubildungen mannigfachen Schwierigkeiten unterliegt, veranlasst mehrere instruktive Repräsentanten solcher Fälle, die sich durch die Besonderheit der Verlaufsweise, sowie nicht zum mindesten des anatomischen und histologischen Befundes auszeichnen, der Oeffentlichkeit zu übergeben.

Durch die Liebenswürdigkeit von Herrn Professor Dr. Hansemann bin ich in der Lage, einige Fälle aus dem Materiale des Krankenhauses am Friedrichshain zu Berlin zu publizieren; ich benutze daher die Gelegenheit, um an der Hand derselben die für charakteristisch geltenden Kennzeichen der syphilitischen und nichtsyphilitischen Neoplasmen zum Gegenstand einer kleinen Erörterung zu machen.

Die syphilitische Gummigeschwulst (Gumma, Syphilom) kommt als scharf begrenzte oder mit strahligen Fortsätzen versehene Neubildung, an Umfang die grössten Geschwülste erreichend, oder als mehr diffuse Infiltration des Gewebes vor und stellt sich als eine weisse bis graurötliche Masse dar, die aus einer gallertigen bis faserigen Intercellularsubstanz mit gewucherten Zellen besteht. Sie entwickelt sich meist schmerzlos; nach einer gewissen Zeit fällt ihr centraler Teil einer käsig-fettigen Einschmelzung anheim. Bezüglich ihrer Stellung zur pathologisch-anatomischen Auffassung ist hervorzuheben, dass sie Virchow den krankhaften Geschwülsten beizählt, während Langenbeck[1] eher geneigt ist, die Gummigeschwülste als Produkte einer spezifischen Entzündung aufzufassen und aus der Geschwulstlehre vollends zu verweisen. Von den sekundären Produkten der Syphilis unterscheidet sich die Gummigeschwulst dadurch, dass sie, schon äusserlich durch ihren mehr neoplasmatischen Charakter ausgezeichnet, nicht wie jene bis auf gewisse, mikroskopisch nachweisbare Reste resorbiert wird, sondern vielmehr ähnlich anderen Neugebilden zur regressiven Metamorphose, zum Zerfall der neugebildeten Elemente neigt; sie bildet Knoten, die in der Folge

im Zentrum gewöhnlich mortifizieren und zu einer zähen, gallertigen Masse zerfliessen oder aber unter gleichzeitiger Wucherung und Verdichtung des umgebenden Bindegewebes dem molekularen Zerfall unterliegen und zu einer käsigen Masse eingedickt werden. Diese Vorgänge waren schon dem Anatomen Fallopia bekannt, welcher in seinem Tractatus de morbo Gallico (Cap. XV) diese Geschwülste in folgender Weise schildert:

„Isti tumores, cum contineant materiam crassam, quae est veluti gummi eliquatum, ideo gummata Gallica vocantur a medicis". Es soll indes gleich an dieser Stelle Erwähnung finden, dass der Zerfall der Geschwulst bei vielen Gummiknoten, und zwar besonders denen der Muskel, oft Jahre lang auf sich warten lässt, so das dieselben fast stets in noch zelligem Stadium zu Cognition kommen.

Bezüglich seiner Entstehung verdient hervorgehoben zu werden, dass, wie Lang[2] annimmt, das Gumma zu seiner Entstehung eines im Gewebe liegen gebliebenen Residuums des in seiner Virulenz wahrscheinlich sehr abgeschwächten Syphilis-Contagiums bedarf, das, durch irgend eine Veranlassung von neuem angefacht, an Ort und Stelle die charakteristische Geschwulstbildung hervorruft, und zwar können hier Reize jeglicher Art in Betracht kommen, sowohl solche thermischer, als chemischer oder mechanischer Natur. Ein Stoss auf den Schädel kann bei einem Syphilitiker ein Gumma des Gehirns oder der Meningen zur Folge haben, nach Verbrennungen und Aetzungen kann sich ein spezifisches Ulcus entwickeln. Schon Virchow wies auf die Bedeutung des Trauma für die Ent-

stehung von Syphilomen hin, indem er ausführte, dass an der Leber gerade die Gegend des oberen Umfanges und des Ligament. suspensorium, wo sich Rupturen nach heftigen Erschütterungen leicht ereignen können, zum Ursprungsorte des Leber-Gummas wird; er nimmt an,[3] dass durch die eingreifende Mercurialbehandlung gewisse Prädispositionen der Gewebe geschaffen werden, vermöge welcher sie nachher leichter Sitz von Reizungsprozessen werden. Karewski[4] sah nach starker Zerrung der Wadenmuskulatur innerhalb von 4 Monaten sich ein grosses Gumma des Musc. biceps cruris entwickeln. Gleichzeitig mag hier angeführt werden, dass auch schon vorhandene, doch wenig in die Erscheinung getretene Gummata infolge von Traumen starke Vergrösserung und Schmerzhaftigkeit darbieten können, wie dies z. B. Karewski in einem Falle am Musc. latissimus dorsi beobachtete.

Die Grösse des Gumma ist eine sehr variable; sie schwankt von submiliarer Grösse bis zu der von kindskopfgrossen Tumoren. Dieselben Verschiedenheiten beobachtet man hinsichtlich der subjektiven Beschwerden, die es dem Träger bereitet. Während einige Autoren die Symptomenlosigkeit hervorheben, erwähnen andere die heftigsten Neuralgien; es finden sich in der Litteratur alle Uebergänge von geringen abnormen Sensationen bis zu den schwersten Schmerzattaquen erwähnt. Insbesondere verdienen die häufig auftretenden nächtlichen Exacerbationen der Schmerzen in differentialdiagnostischer Beziehung Beachtung.

In der Regel erscheint das Gumma nicht vor dem vollendeten 2. Krankheitsjahre, meist sogar erheblich später, während sich wieder die jenseitige Grenze

seines Auftretens in einzelnen Fällen bis zu 50 und sogar 60 Jahren hinaus erstreckt, wie dies Fälle von Fournier, Esmarch u. a. beweisen; nur bei besonders kachektischen, durch schlechte Lebensweise oder andere Krankheiten geschwächten Individuen ist die Diposition zu gummösen Geschwülsten eine grössere, so dass diese mitunter schon kaum einige Monate nach erfolgter Infektion davon ergriffen werden. Nach Juillens Beobachtungen[5] vergehen im Durchschnitte 4½ Jahre nach dem Primäraffekt bis zum Auftreten des Gumma. Nach einer von Lewin veröffentlichten Statistik (51 Fälle) trat dasselbe zu Tage:

1	mal	nach	5 Monaten
3	„	„	10 „
2	„	„	1 Jahre
7	„	„	1½ Jahren
8	„	„	2 Jahren
17	„	„	3 „
2	„	„	9 „
6	„	„	10 „
2	„	„	11 „
1	„	„	17 „
1	„	„	19 „
1	„	„	30 „

Aehnliche Verschiedenheiten walten hinsichtlich der Lokalisation ob. Nach einer Statistik Juillens waren in 50 von ihm beobachteten Fällen betroffen:

das Gesicht	29	mal
die unteren Extremitäten .	14	„
die Schulter	3	„
der Kopf	2	„
Clunes, Rücken und Fuss je	1	„
die Hand	1	„

Fournier verzeichnet unter 59 Fällen als betroffen:

den Unterschenkel . .	6 mal
die Brust	3 „
das Sternum	2 „
die Regio subhyoïdea .	1 „
die Lippen	1 „
den Nacken	4 „
den Penis	2 „
die Regio metatarsea .	1 „
das Scrotum	5 „
die Füsse	1 „
den Oberschenkel . . .	11 „
den Vorderarm	3 „
den Rücken	1 „
die Augenlider	2 „
die Finger	3 „
die Labia majora . . .	1 „
das Gesicht	4 „
die Arme	4 „
die kleinen Schamlippen	1 „
die Kopfhaut	1 „

Lewin sah bei einem Kontingent von 45000 syphilitischen Kranken (1865—1880) nur 83 mal Gummata, und zwar verteilten sich dieselben nach ihrem Sitz folgendermassen:

auf der Stirn	17,
„ dem Sternum . .	11,
„ „ Oberschenkel	7,
„ „ Unterschenkel	6,
„ „ Nacken . .	5,
„ „ Oberarm . .	6,
„ „ Vorderarm .	2.

Die Auffassung des Gummas als einer spezifischen Geschwulstform verdankt wohl ihre Begründung den Mitteilungen E. Wagners,[6] der für dasselbe den Namen „Syphilom“ erfand.

Schon Robin hatte im Jahre 1859 darauf aufmerksam gemacht, dass es sich bei der Gummigeschwulst um ein „Neugebilde von spezifischer Textur“ handelte. In früherer Zeit hatte das Gumma die mannigfachste Auffassung erfahren. Interessant ist, dass Oppolzer[7] dasselbe als einen geheilten Krebs ansah; Robin hielt es früher für eine Art von chronischer Furunkulose, Bärensprung sogar für eine amyloïde Degeneration.

Virchow gibt seiner Auffassung vom Gumma als einer entzündlichen Neubildung in den Worten Ausdruck, dass die syphilitische Geschwulst, die Massengranulation, sich von der einfach entzündlichen Granulation nicht mehr unterscheide, als eine Roseola syphilitica von einer einfach fluxionären Roseola. Die heftigste Bekämpfung erfuhr Virchows Ansicht von seiten Langenbecks, der von dem anderen Geschwülsten sehr ähnlichen äusseren Habitus und der oft erheblichen Grösse der syphilitischen Geschwülste die Berechtigung ableitete, sie als eine besondere Klasse von Geschwülsten führen zu dürfen. So wechseln die Ansichten der Autoritäten bezüglich dieser Frage, und die gegensätzliche Auffassung tritt noch deutlicher hervor, wenn wir uns zu der histologischen Beschaffenheit des Gumma wenden.

Das Gumma besteht, mikroskopisch betrachtet, aus kleinen runden Zellen mit deutlichem Kern und Kernkörperchen, die in eine spärlich oder reichlicher entwickelte Intercellularsubstanz eingebettet liegen. Nach Lang gehen diese Zellen aus dem Bindegewebe oder den Wandelementen der kleinsten Blut- und Lymphgefässe oder ausgewanderten weissen Blutzellen

hervor und bieten ganz das Aussehen von Granulationszellen oder farblosen Blutkörperchen; Virchow rechnet daher das Gumma zu den Granulomen, Klebs zu den Leucocythomen.

Ausser diesen den farblosen Blutkörperchen ähnlichen Zellen finden sich grössere epitheloide Gebilde vor und solche, die das Aussehen von Riesenzellen darbieten. So ist der histologischen Zusammensetzung nach eine Analogie zwischen dem Gummiknoten einerseits und solchen durch Rotz, Perlsucht, Tuberkulose (Skrophulose, Lupus) bedingten andrerseits nicht zu verkennen, weshalb Klebs für dieselben insgesamt auch die in ihrer Aetiologie begründete Bezeichnung als „Infektionsgeschwülste“ gewählt hat.

Die Intercellularsubstanz, welche in variabler Menge die Zellen umgiebt, ist bezüglich ihrer Beschaffenheit sehr verschieden; mitunter ist sie mehr faserig, und die ganze Zusammensetzung steht so dem Bindegewebe näher, anderemale weich, durchscheinend und dem Schleimgewebe ähnlich, anderemale endlich ganz zerfliessend und eiterartig. Bei reichlicher Entwickelung einer retikulären Intercellularsubstanz lassen sich die Zellen direkt, wie Hansemann[8] angibt, infolge ihrer nur lockeren Einbettung auspinseln. Die Differenzen der einzelnen Varietäten führt Virchow auf die örtliche Verschiedenheit des Muttergewebes zurück, so dass also das Gewebe von der Matrix auf der es sich entwickelt, die jeweiligen Eigenschaften mitzubringen scheint.

Das wesentlichste Element der Syphilome sind grosse, runde, seltener spindelförmige Zellen, die keinerlei bestimmte gegenseitige Anordnung aufweisen. Sie

lassen, wie schon erwähnt, deutlich Kern und 1 oder mehrere Kernkörperchen erkennen. Nach manchen Beobachtern sollen mehrere rundliche Kerne[9] oder ein solcher von Bisquitform[10] in ihnen vorkommen. Nach Wagner zeigen die Zellen höchst selten Teilungsvorgänge nur enthalten meist nur undeutliche Kernkörperchen; nach desselben Autors Meinung, der sich auch Vajda u. A. anschliessen, finden sich in den hier betrachteten Neubildungen freie Kerne vor, für welche Gebilde der in der Embryologie besonders bewanderte Robin den Namen Cystoblastions, d. i. Zellkeime, gewählt hatte, weil sie später zu Zellen auswüchsen. Robin und Lebert geben an, dass diese Cystoblastions, in einer amorphen feinkörnigen Masse suspendiert, zu $^{7}/_{10}$ $^{8}/_{10}$ das Gumma konstituieren. Diese Beobachtungen dürften wohl, da sie sich bei so vielen zeitgenössischen Anatomen finden, eher auf die Mangelhaftigkeit der damaligen mikroskopischen Technik, denn auf mangelhafte Beobachtungsweise zurückzuführen sein. (Eifrige Verfechter dieser Ansicht könnten vielleicht noch annehmen, dass diese Bilder, d. h. das Vorkommen freier Kerne, in dem Sinne des neuerdings von Rouvier[11] erhobenen Befundes zu deuten seien, welcher in Kornealwunden freie Kerne von Lymphzellen gesehen haben will, deren Protoplasma zur Ernährung der übrigen am Regenerationsprozess beteiligten Zellen verbraucht worden war. Eine Beziehung zwischen den gefässarmen Syphilomen und dem Transport von Nahrungsmaterial in Gestalt der Zellleiber von Lymphocythen liesse sich leicht herausfinden).

In ganz zwangloser Weise lässt sich das Frei-

werden der Kerne auch durch die Annahme erklären, dass es sich hierbei lediglich um eine Leichenerscheinung handelt, indem diese Zellen ein sehr hinfälliges Protoplasma besitzen, das mit beginnender Fäulnis zuerst zerfällt. (Virchow, Hansemann[8]).

Die das Gumma konstituierenden Zellen nehmen nach Lewin ihren Ausgang von den Hohlräumen des Bindegewebes der betreffenden Matrix, in dessen Spalten, die man wohl als Lymphräume ansehen kann, sie sich bilden; derselbe Vorgang hat beim Periost, der Adventitia der Gefässe, der Neuroglia, die ja alle dem Bindegewebe gleichartig sind, statt.

Das Gumma ist also eine Zellneubildung, deren Elemente die Gruppierung zu einer Geschwulst annehmen; doch entspricht dieser exquisit geschwulstartige Charakter für gewöhnlich nur einer bestimmten Phase des Gumma; hat dasselbe ein bestimmtes Entwickelungsstadium erreicht, so leitet sich ein Zerfall seiner zelligen Elemente ein. Es kommt also nicht zur Bildung eines Dauergewebes, sondern die Zellen haben einen mehr transitorischen Charakter, so dass der Zerfall, das Untergehen, die Erweichung bei ihnen gleichsam der regelmässige und notwendige Abschluss ihrer Existenz ist. Dieser Zerfall zeigt sich in der Form der früher als „Tuberkulisation" beschriebenen käsigen Verdichtung oder der fettigen Degeneration. Gleichzeitig mit diesen regressiven Vorgängen in der Mitte der Neubildung, die zum Teil wohl einer mangelhaften Ernährung der Zellen zuzuschreiben ist, geht gewöhnlich eine Bindegewebsentwickelung mit konsekutiver schwieliger Umwandlung in der Peripherie einher. Nach Rindfleisch liegt eben darin die

Spezifität der syphilitischen Neubildung, dass sich schon frühzeitig innerhalb eines grossen Herdes von neugebildetem Keimgewebe ein umschriebener, mehr oder weniger kugeliger Knoten abgrenzt, welcher sich in seinen weiteren Metamorphosen von dem umgebenden Keimgewebe unterscheidet; letzteres wird zu faserigem Bindegewebe, im ersteren macht sich eine regressive Metamorphose der Grundsubstanz geltend. Derselbe Autor erklärt, dass bei diesem Vorgang die äussere Form der Zellen beibehalten wird, ja sogar bisweilen es zur Bildung eines anastomosierenden Zellnetzes kommt. Auch Lewin[12] will nie einen vollen Zerfall der Zellen in den Gummigeschwülsten gesehen haben; selbst wo es sich um käsigen Zerfall im grossen handelte, waren noch Zellformen unter dem Mikroskope kenntlich. Das Gumma ist arm an Blutgefässen; trotzdem bleiben oft Blutgefässe mit intakten Blutkörperchen innerhalb der Käsemassen erhalten, was Langerhans zur Differentialdiagnose den tuberkulösen Bildungen gegenüber verwertet wissen will.

Dieser nekrobiotische Prozess findet indessen auch in anderen Geschwülsten in ausgedehntem Masse statt, und es fragt sich, ob die bisher in kurzen Zügen angeführten Eigenschaften hinreichen, um auf Grund derselben eine Neubildung als syphilitische hinstellen zu dürfen; zudem sind viele Fälle bekannt, bei welchen der zellige Zustand der Syphilome ein stationärer blieb, ohne dass dieselben der Erweichung resp. Verkäsung anheimfielen; insbesondere gilt dies für das später noch zu betrachtende Muskelgummi, so dass in der Organisation solcher Geschwülste die grösste Aehnlichkeit mit manchen Sarkomen, und zwar namentlich dem

sogenannten Rundzellen- oder Granulationssarkom hervortritt. Dazu kommt, dass der klinische Verlauf beider ein oft gleicher zu sein pflegt: der Beginn an einem Orte und das nachträgliche Auftreten an anderen, das Recidivieren nach der Operation, alles dies sind Vorgänge, wie sie sowohl beim Gumma, wie bei sarkomatösen Geschwülsten zu beobachten sind. Eine kurze Betrachtung der in Frage kommenden Momente letzterer wird daher für eine differentialdiagnostische Beleuchtung unerlässlich sein.

Ueber keine Gruppe von Geschwülsten hat längere Zeit Unklarheit geherrscht, als über die Sarkome. Als Sarkom bezeichnen wir mit Billroth eine Geschwulst, welche aus einem Gewebe besteht, das in die Entwicklungsreihe der Bindesubstanzen gehört, wobei es indes gewöhnlich nicht oder nur teilweise zur Ausbildung eines fertigen Gewebes, wohl aber zu eigentümlichen Degenerationen der Entwicklungsformen kommt. Rindfleisch bezeichnet die entzündliche Neubildung in ihren verschiedenen Stadien als Paradigma der Sarkome. Cornil und Ranvier bezeichnen das Sarkom als eine Geschwulst in einem Stadium embryonaler Entwickelung. Virchow[3] versteht unter Sarkom eine Formation, deren Gewebe der allgemeinen Gruppe nach der Bindesubstanzreihe angehört, und die sich von den Spezies der bindegewebigen Gruppen nur durch die vorwiegende Entwicklung der zelligen Elemente unterscheidet; die Zellen im Sarkom sind nach ihm gewissermassen hypertrophische Zustände der Bindesubstanz-Gebilde; namentlich die Kerne und Kernkörperchen sind in der Regel sehr kräftig entwickelt, ja die Kerne erreichen durch

ihre exzessive Grösse beinahe den Umfang der grössten normalen Zellen. Nach Ziegler[13] ist ebenfalls das Prädominieren der zelligen Elemente sowohl hinsichtlich ihrer Zahl als ihrer Grösse für das Sarkom charakteristisch. Neuerdings hat Babes[14] die Meinung aufgestellt, das Sarkom entstehe durch Anlegung und Fortwucherung zahlloser Gefässe, die sich nicht zu fertigen Gefässen entwickelten, sondern in deren Wandungsanteilen eine excessive Wucherung der Elemente entstehe, und zwar nehmen auch die Muskel- und Nerven-Elemente an dieser Wucherung teil. Es verdient erwähnt zu werden, dass man nach den Veröffentlichungen E. Neumanns[15] eine Zeit lang als Hauptbestandteil der Sarkome die sogenannten „Fibroplasten" Leberts zu finden glaubte; diese fibroplastischen Körperchen sollten halb aus einem Protoplasmaleibe, halb aus fibrillärer Bindesubstanz bestehen und die Matrix alles sich neubildenden Bindegewebes darstellen, eine Ansicht, die durch die Publikationen Virchows widerlegt wurde.

Konsistenz und Farbe der Sarkome bieten die grösste Mannigfaltigkeit dar; es kommen alle Zwischenstufen von knorpelharten bis solchen von gallertiger, nahezu flüssiger Konsistenz vor. Die Farbe ist je nach dem Pigmentgehalt und der mehr oder minder reichlichen Vaskularisation eine schwankende. Das Wachstum der Sarkome anlangend, finden wir, dass dasselbe gewöhnlich dem Zellreichtume des Tumors proportional ist.

Von all den mannigfachen Unterarten des Sarkoms kommt für unsere Betrachtung allein das Granulationssarkom Billroths, das Rundzellensarkom Vir-

chows in Betracht. Es enthält vorwiegend runde, wie Lymphkörperchen gebaute Zellen, doch ist die Intercellularsubstanz bald in kaum wahrnehmbarer Menge, bald reichlich vorhanden; sie kann homogen sein wie in der Neuroglia, bald ist sie leicht streifig oder selbst faserig, bald ödematös sulzig, endlich kann sie auch netzförmig sein.

Bei sämtlichen Unterarten der Sarkome lässt sich in vielen Fällen eine partielle Rückbildung nachweisen, und zwar geschieht diese auf dem Wege der Fettmetamorphose. Es gibt kaum eine Art von Sarkomzellen, an denen nicht gelegentlich diese Rückbildung zu beobachten wäre. Im allgemeinen kann man mit Virchow annehmen, dass die zellenreichen Sarkome, sowie überhaupt die schnellwachsenden Formen am meisten dazu neigen. Hier geschieht es, dass ganze Geschwulstabschnitte auf einmal der Rückbildung verfallen; in diesem Falle macht sich die Veränderung schon für das blosse Auge durch die trübe gelbe oder gelbweisse Farbe bemerkbar, welche die fettig metamorphosierten Teile darbieten; seltener erfolgt die regressive Metamorphose auf dem Wege der käsigen Verdichtung.

Schon aus dem oben gegebenen kurzen Ueberblick geht zur Genüge hervor, dass Sarkom und Syphilom viele Aehnlichkeit miteinander haben, die sogar soweit gehen kann, dass es selbst dem erfahrensten Anatomen unmöglich wird, die Differentialdiagnose zu stellen. So schreibt Virchow in seinem Werk „Ueber die krankhaften Geschwülste“ (pag. 307): „Es gibt in der That Fälle, wo eine Unterscheidung beider höchst schwierig, ja unmöglich

ist". Ebenda pag. 388: „Man könnte daher geneigt sein, sie (sc. die Syphilome) als eine Unterart der Sarkome zu führen, mit deren kleinzelliger Varietät sie manche Verwandtschaft haben". Aehnlich lässt sich Langenbeck[1] vernehmen: „Es ist im allgemeinen nicht immer leicht, Gummigeschwülste von anderen Tumoren zu unterscheiden. Es wäre von höchster Wichtigkeit, Mittel zu finden, um jene Geschwülste mit Sicherheit zu erkennen, was um so schwieriger sein wird, als ihnen charakteristische Merkmale vielfach abgehen, und wir müssen bekennen, dass weder der Habitus der Geschwulst, noch die sie begleitenden objektiven und subjektiven Erscheinungen das diagnostische Fehlen sicher stellen. Die Gefahr einer Täuschung ist um so grösser, weil zwischen der primären Affektion und den sogenannten Tertiärformen der Syphilis alle Zwischenglieder fehlen können, und weil die Syphilis bei anscheinend tadellosem Allgemeinbefinden eine lange Reihe von Jahren latent geblieben sein kann, um ohne nachweisbare Ursache als Gummigeschwulst plötzlich zu Tage zu treten". In ähnlichem Sinne spricht sich Esmarch[16] aus: „Alle neueren pathologischen Anatomen stimmen darin überein, dass es oft sehr schwierig ist, die Produkte der tertiären Lues, die Syphilome, von sarkomatösen Neubildungen zu unterscheiden". Uhle und Wagner stellen in ihrem Werke[17] die Ansicht auf, dass „die Syphilome mannigfache, nur am frischen Präparat erkennbare Uebergänge zu manchen Sarkomen zeigen". Einen ähnlichen Standpunkt vertritt Birch-Hirschfeld,[18] der folgendes schreibt: „Auch nach einer anderen Richtung ist die Begrenzung des Sarkomgebietes noch

keine definitive. Berücksichtigen wir lediglich die histologischen Verhältnisse, so ist es unverkennbar, dass der Bau mancher durch Infektionsprozesse hervorgerufener, vom Bindegewebe ausgehender Neubildungen dem Sarkom sehr ähnlich ist. Namentlich gilt das für die gummösen Geschwülste, welche in der That nicht selten mit dem Sarkom verwechselt werden, wie namentlich für manche sogenannte Sarkome des Gehirns, des Magens, der Hoden wahrscheinlich ist".

Weiterhin stellt derselbe Autor demzufolge eine Sonderung der Sarkome in infektiöse und nichtinfektiöse in Aussicht: „Es ist nun durchaus nicht unwahrscheinlich, dass noch manche Geschwülste, die wir jetzt als Sarkome bezeichnen, ätiologisch auf ähnliche infektiöse Momente zu beziehen sein möchten. Wir haben hierbei nicht so sehr das maligne Lymphom im Auge, das von einigen Autoren auch als Lymphosarkom bezeichnet wurde, sondern manche Rundzellensarkome. Da nun der Nachweis einer spezifischen infektiösen Ursache für irgend eine Geschwulstart notwendigerweise bewirkt, dass wir dieselbe von Geschwülsten, deren Ursprung nicht an die gleiche Ursache anknüpft, trotz aller Aehnlichkeit des histologischen Baues scharf absondern, so ist es wohl denkbar, dass in Zukunft das Gebiet der Sarkome noch wesentlich eingeschränkt werden wird, ja es ist nicht unmöglich, dass ein Zerfall in 2 Hauptgruppen stattfinden wird, von denen die eine infektiösen Ursprunges ist, während die andere im Sinne der oben berührten Hypothese die aus embryonalen Gewebsüberschüssen hervorgehenden Tumoren umfasst." Kuhn[19] hat neuerdings in der Intercellularsubstanz

ein differentielles Merkmal sehen wollen: „Vor allen Dingen aber findet man in den Syphilomen ein faseriges Bindegewebsstroma, und es ist dies letztere das Unterscheidungsmerkmal zwischen diesen syphilitischen Tumoren und dem Rund- oder Spindelzellensarkom, bei dem die Grundsubstanz meist nur spärlich oder mehr homogen oder leicht körniger Art ist.“ Indessen findet sich, wie bereits erwähnt, in sicheren Syphilomen sehr spärliches Stroma, während andererseits Sarkome sehr reich daran sein können. Auch die sprungweise Art des Wachstums des Gumma, wie sie Langenbeck schildert, wonach die längere Zeit unverändert gebliebene Geschwulst ohne nachweisbare Ursache an Umfang plötzlich zunimmt, lässt sich differentialdiagnostisch kaum verwerten. Ebensowenig haben wir uns von desselben Autors Ansicht überzeugen können, wonach die Gummigeschwulst stets ein Agglomerat kleinerer, isolierbarer Knoten darstelle, die durch starke Bindegewebssepta getrennt seien; wenngleich dieses Verhalten bei den gummösen Geschwülsten des Hodens die Regel zu sein scheint, so findet sich in den grösseren, weiter unten zu besprechenden Syphilomen der Muskel z. B. nichts derartiges.

So giebt in der That weder die Intercellularsubstanz, noch die Zellen, weder die äussere Form, noch die Konsistenz oder das Wachstum dem Diagnostiker in dieser Frage einen sicheren Anhaltspunkt; fehlen nun noch anamnestische Angaben seitens des Patienten, so ist das Dilemma ein desto grösseres. Unter diesen Umständen wurde denn schon frühzeitig die Frage diskutiert, ob denn nicht überhaupt alle

sarkomatösen Neubildungen ätiologisch der konstitutionellen Syphilis zugehörig seien, resp. ob diese nicht zur Entstehung von Sarkomen prädisponiere. Namentlich von Esmarch und seiner Schule wurde diese, schon früher von Senftleben, Langenbeck u. a. vielfach besprochene Angelegenheit, in der jüngsten Zeit wieder aufgenommen und in ein neues Stadium gebracht.

v. Wasmer[20] glaubt aus dem Vorkommen von wirklichen Mischformen von Sarkom und Carcinom bei vorhandener syphilitischer Dyskrasie auf die Möglichkeit einer Geschwulstform, die aus sarkomatösen und gummösen Elementen zugleich bestehe, schliessen zu dürfen und leitet diese Möglichkeit aus dem Umstande ab, dass das Syphilom gleich dem Sarkom seinen Ausgang vom Bindegewebe nimmt. Esmarch ging weiter[21] und stellte auf dem 18. Chirurgenkongresse zu Berlin die Hypothese auf, dass in vielen Fällen die Entstehung von Geschwülsten, namentlich von Sarkomen zusammenhänge mit einer von syphilitischen Vorfahren herrührenden Praedisposition. Er denkt sich den Zusammenhang folgendermassen: „Wenn es erwiesen ist, dass die Lues eine Neigung zu Wucherungen aus der Gruppe des Bindegewebes erzeugt und nicht selten noch nach langer Latenz sarkomatöse Geschwülste hervorbringt, und wenn es feststeht, dass Krankheitsanlagen sich durch viele Generationen auch mit Ueberschlagung einzelner forterben, dann kann man auch in solchen Fällen, in denen weder eine Infektion der Kranken, noch eine Vererbung von Seiten der Eltern sich nachweisen lässt, auf frühere Generationen zurückgehen, um die Dispo-

sition zur Entstehung sarkomatöser Geschwülste zu erklären. Nun ist es allgemein bekannt, dass seit undenklichen Zeiten in den verschiedensten Weltgegenden die Syphilis als Volkskrankheit geherrscht, und die grössten Verheerungen angerichtet hat. Da nun nicht anzunehmen ist, dass alle diejenigen Familien, in denen damals die Krankheit zum Ausbruch gekommen war, ausgestorben sind, so ist es nicht unwahrscheinlich, dass bei vielen Nachkommen derselben eine Anlage zur Entstehung von Bindegewebswucherung (Praedisposition zur Geschwulstbildung) zurückgeblieben ist, auch wenn dieselben scheinbar ganz gesund und kräftig sind.“ Esmarch will mehrere Fälle von bösartigen Geschwülsten gesehen haben, bei denen ihm berichtet wurde, dass nicht die Eltern, wohl aber die Grosseltern an Geschwülsten gelitten hatten und daran gestorben waren. In der That scheinen die von Esmarch angeführten Belege im Verein mit den früher angeführten Thatsachen für eine Beziehung zwischen der Syphilis und den sarkomatösen Neubildungen zu sprechen, doch ist besagte Angelegenheit sicher noch nicht spruchreif und vorläufig nur als eine Hypothese aufzufassen, deren Autor wir durch die hierdurch gegebene Anregung Dank wissen können.

Am meisten verwischen sich die Unterschiede zwischen sarkomatösen und syphilitischen Neubildungen beim Muskelgummi, zu dessen Betrachtung wir uns nun wenden. Die Form dieser Geschwulst ist verschieden, je nachdem es sich um die diffuse Form oder die Entwicklung circumskripter Gummata handelt. Durch erstere wird eine gleichmässige Verdickung der ursprünglichen Gestalt der Muskeln oft

bis zum dreifachen Umfang und darüber bedingt, durch letztere die Bildung rundlicher Tumoren von oft beträchtlicher Grösse; auch können beide Formen vereint vorkommen. Die Konsistenz ist bald weich, bald von besonderer Härte, je nach dem Gehalt am Bindegewebe. Sie kann aber auch fluktuierend sein, und zwar dies, wenn centraler Zerfall bereits eingetreten ist, ein Vorgang, der oft nach Traumen beobachtet wird. Die Haut über den Muskelgummata ist meist verschieblich und unverändert. Das Muskelsyphilom zeigt fast nie die Tendenz, von einem Muskel auf den andern überzugehen. Das Wachstum ist ein sehr verschiedenes; man erlebt oft innerhalb weniger Monate die Entstehung strausseneigrosser Tumoren, auf der anderen Seite bleibt die Geschwulst Jahre lang auf dem Standpunkt ihres ersten Umfanges. Von hervorragender ätiologischer Wichtigkeit für die Entstehung von Muskelsyphilomen sind Traumen. Was das mikroskopische Verhalten anbetrifft, so dauert bei keiner andern Gummosität das rein zellige Stadium so lange als bei der des Muskels, und man ist daher oft groben Täuschungen ausgesetzt, weil gerade hier die Aehnlichkeit der mikroskopischen Bilder von Gumma und Sarkom eine sehr grosse ist. Dass daher solche Irrtümer dem Diagnostiker oft unterlaufen, hat Esmarch besonders ausgeführt. Sarkomatöse Neubildungen des Muskels sind verhältnismässig rar, während die Mitteilungen über syphilitische Tumoren sich von Jahr zu Jahr häufen, seitdem man durch die Veröffentlichungen Senftlebens, Langenbecks und Esmarchs auf sie aufmerksam gemacht worden ist. Letztgenannter Forscher hat aus seinem klinischen Material alle Fälle

von Tumoren des Muskels zusammenstellen lassen und gefunden, dass über die Hälfte derselben zu den Syphilomen zu rechnen waren.

Das Entscheidende, wie bei allen derartigen Geschwülsten, ist ihr Verhalten gegenüber einer energischen antiluetischen Behandlung. Vor allem ist daran festzuhalten, dass bei allen Tumoren, deren Charakter nicht genau bekannt ist, stets die Möglichkeit konstitutioneller Lues im Auge behalten werden muss. Es ist bekannt, dass dem Jodkali, in grossen Dosen verabreicht, und in manchen Fällen auch dem Quecksilber ein grosser Einfluss auf das Zurückgehen der syphilitischen Tumoren zukommt. Schon in der Mitte der 50er Jahre machte Billroth die Mitteilung, dass durch den innerlichen Gebrauch des Jods grosse Tumoren zum Schwinden gebracht werden könnten. Seitdem hat sich der Gebrauch dieses Mittels bei derartigen Geschwülsten immer mehr eingebürgert, und die recht zahlreich publizierten Heilerfolge rechtfertigen seine Anwendung. Köhler[23] will dieselbe insofern einschränken, als das Jodkali nur bei Geschwülsten, die noch nicht weit in der regressiven Metamorphose vorgeschritten sind, seine Heilwirkung entfalten solle; in frühen Stadien dagegen pflege es selbst sehr grosse Gummigeschwülste zu beseitigen. Indessen haben wir ja gesehen, dass sich das zellige Stadium gerade beim Muskelgummi sehr lange zu erhalten pflegt, so dass immer der Versuch einer Jod-Therapie zu machen sein wird. Langenbeck[1]) will direkt die Wirkung des Jodkali zur Diagnose verwertet wissen. „Sehr merkwürdig", schreibt er, „ist die Leichtigkeit, mit der selbst die grössten Gummigeschwülste nach Einleitung einer

spezifischen Behandlung zur Resorption kommen, so dass in zweifelhaften Fällen die Diagnose ex juvantibus gestellt werden kann.“ Esmarch[21] nimmt bei jeder zweifelhaften Geschwulst die mikroskopische Untersuchung eines Stückchens derselben vor; findet er bei einer solchen junges Bindegewebe und kleine Zellen, so denkt er zunächst an Syphilom, auch wenn die genaueste Untersuchung des ganzen Körpers und das Examen des Kranken keine Anhaltspunkte dafür giebt, und leitet demnach eine energische und konsequente antiluetische Behandlung ein.

Exstirpiert man aber die Syphilome, weil man sie für bösartige Geschwülste hält, so folgen in der Regel, wenn auch nicht stets sehr bald, Recidive und allgemeiner Marasmus, kurz alle Erscheinungen der Bösartigkeit, unter denen der Kranke schliesslich zu Grunde geht, während die einfache Anwendung des spezifischen Mittels sehr bald Besserung und schliesslich Heilung eintreten lässt. Beweisen mögen dies einige der markanteren, aus der Literatur zusammengestellten Fälle, bei denen oft sehr grosse, anfänglich für maligne Tumoren (meist Sarkome) gehaltene Geschwülste nach Einleitung der richtigen medizinalen Therapie zurückgingen.

Die Gummigeschwülste der Muskeln sind am häufigsten an den oberflächlich gelegenen Muskeln beobachtet worden, wahrscheinlich weil diese den Reizen der Aussenwelt am zugänglichsten sind; am meisten disponieren zu Gummositäten die langen Extremitätenmuskeln, und zwar an den Uebergängen in ihre sehnigen Ansätze.

Esmarch[22] berichtet von einem Arzte, der eine

Geschwulst dicht oberhalb des rechten Knies im Muskelbauche des Musc. quadriceps femoris hatte, die sich hart anfühlte und in die Substanz des Muskels eingebettet war. Es wurde die Diagnose „Sarkom“ gestellt. Die vorgenommene akidopeirastische Untersuchung ergab Granulationsgewebe. Nach Einleitung einer Schmierkur, verbunden mit Jodkaliverabreichung, Heilung. (Später stellte es sich heraus, dass Pat. 20 Jahre vorher als Student ein Ulc. durum acquiriert hatte; es waren keine Sekundärerscheinungen aufgetreten, keine Drüsenschwellungen).

Derselbe Autor beschreibt anderwärts einen Fall von Gummigeschwulst im Musc. biceps brachii, der durch Jodkali geheilt wurde.

(Pat. 36 Jahre alt. Vor 3 Wochen eine haselnussgrosse Geschwulst im unteren Dritteil des rechten Oberarms bemerkt, die rasch walnussgross wurde. Infektion durchaus negiert. Jodkali 1,5 pro die. Nach Gebrauch von 80 gr Heilung).

Ebenda veröffentlicht: Fall von grosser Gummigeschwulst der linken Skapulargegend.

(G. S., 25 Jahre alt. Gelappter Tumor in der Fossa infraspinata, ca. 6 cm hoch. 4 wöchentliche Behandlung mit Kal. jod. und Inunktionskur. Heilung.)

Küster[24] beobachtete bei einem Kranken eine mehr als kindskopfgrosse Gummigeschwulst im Musc. rectus femoris.

Beobachtung von Eger:[25] Gumma des Musc. sternocleidomastoid. (Pat. 35 Jahre alt. Vor 16 Jahren Infektion. In Kehlkopfhöhe an beiden Seiten in den Mm. sternocl. taubeneigrosse Geschwülste. Kal. jod. Heilung in 4 Wochen).

Hierher gehört auch der von Langenbeck (Arch. f. Chir. 1881 pag. 270) beobachtete Fall: (Pat. von 36 Jahren. Taubeneigrosse Geschwulst im rechten Kopfnicker ca. 2 Zoll oberhalb seiner sternalen Insertion. Daneben bestand gummöse Orchitis. 4 Wochen hindurch Jodkur. Verschwinden des Tumors).

Aehnliche Fälle haben beschrieben: Virchow (faustgrosse Gummigeschwulst im Musc. cucullaris), Ricord (taubeneigrosse Geschwulst im Musc. tibialis posticus), Sydney Jones ($6^1/_2 \times 8$ Zoll grosse Geschwulst des Musc. infraspinatus) u. a. m.

Von anderen muskulösen Organen, an denen das Gumma sich des öfteren zu lokalisieren pflegt, sind zu nennen vor allen Dingen die Zunge. Gerade hier liegt die Verwechslung mit Carcinom sehr nahe, da das Zungengumma mitunter oberflächliche Ulceration zeigt. Bardeleben erzählt von einem Arzte, der zu ihm kam mit dem Wunsche, von einem Zungencarcinom operiert zu werden. Die Operation erfolgte; die vorgenommene mikroskopische Untersuchung ergab, dass eine Gummigeschwulst vorgelegen hatte. Ebenfalls an einem Arzte beobachtete Esmarch[22] eine isoliert stehende Gummigeschwulst der Zunge. (Der 50 Jahre alte Pat. empfand stechende Schmerzen in der Zunge nach dem Essen und nach vielem Sprechen. Es fand sich ein Knoten vor, der an Umfang die Grösse einer Lambertsnuss erreichte. Pat. hatte vor 30 Jahren Ulcus durum acquiriert. Inunktionskur und Jodkali. Nach 5 Wochen war der Tumor verschwunden).

Von letztgenanntem Autor wurde häufig bei dem Zungengumma eine Metaplasie in Carcinom bemerkt,

ein Vorgang, den Lewin[12] nicht anerkennt. Indessen beweist das Vorkommen dieses Prozesses der nachstehende Fall: (Verh. d. deutsch. Ges. f. Chir. 1881 pag. 109.)

(N. H., 48 J. 1857 Ulcus durum, darauf Exantheme und Condylome. 1863 Verheiratung, 7 gesunde Kinder. 1864 Schwellung der Zunge, ausserdem platte Condylome in den Mundwinkeln; zeitweises Verschwinden dieser Affektionen. Befund 1879: Zunge geschwollen, rissiges Aussehen. Mehrere harte Stellen am Rücken derselben. Unter der Zunge ein mit callösen Rändern umgebenes Geschwür; Zunge fast unbeweglich am Mundboden fixiert. Am Halse einige geschwollene Lymphdrüsen. An verschiedenen Stellen des Körpers Erythemeruption in konzentrischen Kreisen. Inunktionskur und Jodkali. Nach dreiwöchentlicher Anwendung Hautaffektion geschwunden und Abschwellung der Zunge, während das Geschwür an Grösse zugenommen hat. Die mikroskopische Untersuchung eines vom Rande des sublingualen Geschwürs entnommenen Stückes ergiebt Epithelialcarcinom.)

Verf. ist ferner ein Fall, den er nicht näher skizzieren zu dürfen glaubt, bekannt, der bei einem etwa 30jährigen Manne die Umwandlung eines Zungengummi in Carcinom darbot, das binnen kurzem den Exitus letalis herbeiführte.

In ähnlicher Weise ist die Metaplasie der Gummositäten in Carcinome an der Wange und den Lippen beobachtet worden.

Das Vorkommen von Gummigeschwülsten in der breiten Rumpfmuskulatur illustriert ein Fall von Israel[26].

(Pat., 65 Jahre alt, zeigt in der rechten Infraclaviculargegend und an der linken Seite des Rückens harte, eiförmige Tumoren von Pflaumengrösse. Haut über denselben teils intakt, teils ulceriert. Hyperostose der linken 11. Rippe, Auftreibung des Manubrium sterni, Arteriosklerose, Lebervergrösserung. Infektion geleugnet. Nach Darreichung von Kal. jod. Schwund der Geschwülste.

Pat. ging nach einiger Zeit an Apoplexie zu Grunde. Die Sektion ergab haselnussgrosse Gummigeschwülste im Musc. pectoral. major neben anderen Zeichen der inveterierten Syphilis.

Nachträglich erfuhr man, dass der Pat. vor mehr als 20 Jahren ein Ulcus acquiriert hatte).

Dass nicht alle Gummigeschwülste auf eine Jodkalibehandlung hin zurückgehen, wurde bereits oben erwähnt. Es handelt sich dann wohl stets um bereits sehr weit vorgeschrittene Fälle, bei welchen bereits ein allgemeiner Marasmus des Körpers mit den Erscheinungen eingetreten ist, wie sie Bäumler[27] als das vierte Stadium der konstitutionellen Lues schildert.

Ich schreite nun dazu, vier hierher gehörige Fälle zu schildern:

Fall I.

Gustav K., Arbeiter, 32 J.

Aus der Anamnese ist hervorzuheben, dass Pat. angeblich aus gesunder Familie stammt und früher nie krank gewesen ist. Im Jahre 1888 bekam er zum ersten Male eine Geschwulst am Rücken, die ihm durch Operation entfernt wurde. 1889 wurde er auch in der linken Lumbalgegend operiert, darauffolgend in beiden Inguinalgegenden, auf dem Abdomen, dem Nacken und dem Rücken. Die letzte Operation wurde 1894 in der linken Leistenbeuge gemacht. Ferner

litt Patient 1894 5 Monate lang an rheumatischen Schmerzen in der linken Hüfte, weswegen er sich während dieser Zeit einer Krankenhausbehandlung unterwerfen musste. Eine Verkürzung des linken Beines soll davon zurückgeblieben sein. Seit Dezember 1894 ist nun wiederum eine Geschwulst in der linken Achselhöhle aufgetreten, die sich rasch vergrösserte. Auch auf der rechten vorderen Brustseite bildete sich allmählich unter der Muskulatur eine Verdickung, die schnell zunahm. Da auch der Ernährungszustand des Pat. stark litt, sah er sich genötigt sich in das Krankenhaus aufnehmen zu lassen.

Der am 26. März 1895 aufgenommene Status ergiebt, das Pat. ein mittelkräftiger Mann mit bleicher Gesichtsfarbe, blassen Schleimhäuten und schlaffer Muskulatur ist. Auf dem Rücken finden sich in der Nackengegend ausgedehnte feste, weisse, unregelmässig gestaltete Narben, von früheren Operationen herrührend. Ebensolche Narben finden sich in der Lumbalgegend direkt oberhalb der beiden Darmbeinkämme. Weitere alte Operationsnarben in der Mitte der Wirbelsäule, auf dem Bauche rechts vom Nabel und in beiden Inguinalbeugen. Rechts sind alle Narben grösser als wie links.

In der rechten vorderen Axillarlinie am unteren Rande des Musc. pectoralis major befindet sich eine über faustgrosse Geschwulst von derber Konsistenz; dieselbe ist überall von der Nachbarschaft abzugrenzen, ist auf der Unterlage verschieblich und mit der Haut in ihrer ganzen Ausdehnung verwachsen. Unter dem Musc. pectoral. major dexter ist eine diffuse Verdickung fühlbar; bei der genaueren Palpation ergiebt sich, dass unter der Muskulatur eine ebenfalls abgrenzbare derbe Geschwulst besteht, etwa von der Grösse einer Männerfaust. Auf der Unterlage ist dieselbe verschieblich. Vergrösserte Drüsen sind ausser einer ca. wallnussgrossen harten Drüse am rechten Sternoclaviculargelenk nirgends fühlbar. Im linken Hypochondrium lässt sich in den Bauchdecken ein kleiner Tumor durchtasten.

Pat. klagt über grosse Schmerzhaftigkeit in der

Gegend der Spina ant. sup. oss. ilei sinistri; objektiv ist jedoch dort nichts nachweisbar. Bewegungen im linken Hüftgelenk sind leicht möglich, aktiv indessen sind sie angeblich wegen Schwäche nicht auszuführen. Rechts sind die Bewegungen aktiv und passiv normal.

Lungen und Herz normal, ebenso Leber und Milz nicht vergrössert. Harn reagiert sauer, frei von Albumen. Puls 78, Temp. 37,0°.

Es wurde am 27. III. in Aethernarkose zur Enucleation der Axillargeschwulst geschritten, wobei der exstirpierte Tumor bei der mikroskopischen Untersuchung als „kleinzelliges Rundzellensarkom" angesprochen wurde. Die primär genähte Wunde heilt bis zum 30. April.

Kurz nach dieser Zeit klagte Pat. über Schmerzen im linken Bein, die dasselbe blitzartig durchschiessen sollten. Druck auf grosse Nervenstämme (N. ischiadicus) nicht schmerzhaft. Es besteht motorische Schwäche der Muskulatur des linken Beins, sowie Herabsetzung der Sensibilität des linken Unterschenkels. Patellarreflexe aufgehoben; Blase und Mastdarm ohne Störung, Pupillenreaktion prompt. Bei seitlichen Bewegungen der Bulbi deutlicher Nystagmus.

Weiterhin änderte sich das Krankheitsbild wenig. Patient starb unter zunehmender Schwäche am 15. Juli 1895.

Die am 16. Juli vorgenommene Sektion ergab folgenden Befund:

Die stark abgemagerte Leiche zeigt keine Oedeme. Haut auffällig braungrau, an einzelnen Stellen fast kupferig verfärbt. An zahlreichen Stellen Narben, wo nach Angabe Geschwülste sarkomatöser Natur exstirpiert wurden, so in der rechten Lendengegend vom Trochanter bis zur Crista ilei, wo der Primärtumor gesessen haben soll. Ferner in der Gegend des linken Trochanters, in der rechten Axillargegend, in der rechten Inguinalgegend, am unteren rechten Rippenrande und mehrere am Rücken. An der rechten Clavicula und in der rechten Kniekehle fühlt man einen elastischen Tumor von etwa Taubeneigrösse, der überaus verschieblich ist.

Die Geschwulst an der Clavicula ist mit dem Knochen nicht verwachsen; beim Abziehen der Haut finden sich besonders auf der rechten Seite noch zahlreiche flache, zum Teil handtellergrosse Geschwülste, die sämtlich eine sehr weiche Konsistenz haben, auf dem Durchschnitt stark verkäst und von trockener Beschaffenheit sind.

Die Pleurahöhle ist frei. An den äussersten Spitzen der Lungen leichte strangförmige Verwachsungen. Herzbeutelflüssigkeit nicht vermehrt. Das Herz ist etwas vergrössert, und zwar ist nicht die Muskulatur hypertrophisch, sondern diese Vergrösserung ist dadurch zu stande gekommen, dass die Intima des rechten Ventrikels in flacher Weise mit Geschwulstmassen durchwachsen ist. Klappen im übrigen intakt.

In der linken Lungenspitze findet sich eine schiefrige, deformierende Narbe von deutlich strahliger Natur. In der rechten Lunge sind diese Narben etwas ausgedehnter und haben zu einer starken Lappung des Oberlappens geführt. Die ganze rechte Lunge ist ferner durchsetzt von zahlreichen fibrösen Knötchen ohne deutliche Verkäsung.

Halsorgane blass; Zungengrund glatt, Epiglottis verkürzt.

Hinter der Milz befindet sich eine Geschwulstmasse, die mit der Milz verwachsen ist, ebenso mit dem Colon, dem Pankreas und der linken Niere, während die Nebenniere intakt ist. Auch die rechte Nebenniere liegt frei. Nach der Herausnahme dieser Geschwulst zeigt sich, dass dieselbe lediglich in der Kapsel der Niere sitzt, die Substanz aber nur durch Kompression verändert ist. Die rechte Niere ist durch ausgedehnte syphilitische Narben an beiden Enden stark zerstört, während das mittlere Stück normale Bildung zeigt; die Substanz der Nieren ist stark getrübt und geschwollen. Die Darmschleimhaut zeigt deutliche Amyloidreaktien. Im Darm befinden sich mehrere flache knotige Verdickungen, die nach der Schleimhaut zu ulceriert sind; besonders ergriffen ist hiervon der Processus vermiformis, der an seiner

Spitze in eine derbe infiltrierte Masse verwandelt ist. Die Schleimhaut des Process. vermiformis zeigt keine entzündliche Veränderung. Die Hoden sind ausser einer leichteren Bindegewebsvermehrung am Hilus intakt.

Das Schädeldach ist etwas osteoporotisch; Pia sehr stark ödematös. Auch die Ventrikel stark mit Flüssigkeit gefüllt. Ependym ganz wenig granuliert. Beinahe der ganze linke Thalamus opticus ist von etwas gelblicher Färbung und weicher Consistenz. Die übrige Hirnsubstanz ist ödematös und prall elastisch.

Sektionsdiagnose:

Syphilis constitutionalis. Sarcomata syphilitica et gummata telae adiposae, musculorum, renis sinistri, pancreatis, intestinorum, cordis. Cicatrices syphiliticae renis dextri, fundi linguae, testiculorum. Anteflexio epiglottidis. Nephritis parenchymatosa. Infiltratio amyloïdes intestini. Encephalomalacia fusca.

Die nachträglich vorgenommene mikroskopische Untersuchung der Muskelgeschwülste zeigt, dass dieselben aus dichtgedrängten Zellen mit grossen Kernen und deutlichen Kernkörperchen bestehen, welche in ein sehr spärliches Zwischengewebe eingebettet sind. Ein durch die rechte Ventrikelwand geführter Schnitt zeigt unter dem Mikroskope abwechselnd Lagen von intakter Herzmuskulatur und von kleinen Zellen, welche besonders stark in der Nähe der Gefässe entwickelt zu sein und von deren Wand auszugehen scheinen. Die zellige Infiltration lässt sich bis an das Perikard verfolgen, das selbst um die Gefässe herum Anhäufung kleiner Zellen erkennen lässt. Im subpericardialen Fettgewebe sieht man die Geschwulstzellen deutlich den Fettzellen entlang zwischen diesen vordringen, dieselben dabei komprimierend. Die Zellen selbst sind von demselben Charakter als wie im vorhergehenden Präparat.

Fall II.

Frau W., 44 J. alt.

Aus der Anamnese und dem Krankheitsverlaufe ist hervorzuheben, dass Patientin vor etwa 2 Jahren

eine Auftreibung eines Fingers an der linken Hand bekam, die den Verdacht auf Syphilis erweckte. Jedoch liess sich weder an der Frau selbst, noch an dem Manne etwas erheben, was für Syphilis spräche. Vor 1 Jahre überstand sie eine rechtsseitige Pleuritis; an der linken Lungenspitze sollen verdächtige Geräusche gewesen sein. Im Januar 1896 bekam Pat. Schmerzen im Rücken und Nervenschmerzen, bald darauf Lähmungen. Unter zunehmenden Lähmungen und Decubitus ging sie zu Grunde.

Bei der am 7. VIII. 1896 durch Herrn Professor Dr. Hansemann vorgenommenen Sektion zeigt sich, dass die äusserst anämische und stark hydrophische Leiche einen Panniculus adposus von noch ziemlicher Dicke, jedoch dunkelgelb atrophischer Farbe aufweist. Am Steissbein ein 2 Handtellergrosser Decubitus.

Das Herz entspricht der Grösse der Faust; Muskulatur stark gelb getigert, Klappen sind intakt. Herzbeutelflüssigkeit etwas vermehrt. In beiden Pleurahöhlen ein starker seröser Erguss. Lungen äusserst ödematös, sehr blass, nicht infiltriert. Die rechte Spitze ist leicht fixiert, und an dieser Stelle befindet sich eine kleine strahlige Narbe. Am Zwerchfell rechts einige zottige Excrescenzen. Im übrigen Lungen frei beweglich. Halsorgane ohne Besonderes. Aorta sehr eng, mit einigen fettigen Usuren. Die Milz hat die gewöhnliche Grösse; in derselben eine etwa bohnengrosse Geschwulst von weich-gelatinöser Beschaffenheit und mit narbiger Retraktion der Umgebung.

In den Nieren einige kleine Abscesse. Schleimhaut des Nierenbeckens geschwollen, gerötet, mit einigen Blutungen. Nebennieren und Pankreas, Darm und Magen intakt. Am Uterus mehrere kleinere Myome; Ovarien und Adnexe ohne Besonderes.

Die Dura des Rückenmarks ist äusserlich mit einer fädigen, etwas schmierigen Masse bedeckt, die in der Gegend des 8. Rückenwirbels die stärkste Mächtigkeit von etwa 3 mm erreicht. Dieselbe ist hauptsächlich an der hinteren Fläche sichtbar und führt zu einer Verklebung der Dura und des Wirbelkanals. Mikroskopisch besteht diese Masse lediglich

aus fettigem Detritus und Fettkörnchenkugeln; Zellen sind nicht mehr in ihr aufzufinden.

In der Muskulatur des Halses, des Rückens und der Brust finden sich hanfkorn- bis haselnussgrosse weiche Geschwülste, die auf dem Durchschnitt eine weisse homogene Beschaffenheit und an einzelnen Stellen eine gelbe Farbe aufweisen.

Ebensolche Massen finden sich im Thorax neben den Brustwirbeln, zum Teil subpleural, an einer Stelle aber greifen sie auf die Pleura pulmonalis rechts über und bilden hier eine flache, etwa 3 cm an Durchmesser grosse Geschwulst. Die bronchialen und mesenterialen Lymphdrüsen sind vollkommen frei, auch an den übrigen Organen findet sich nichts derartiges. Dagegen gehört der kleine Milztumor in dieselbe Kategorie.

Mikroskopisch zeigen diese Geschwülste eine gleichmässige Zusammensetzung aus grösseren rundlichen Zellen mit bläschenförmigen, ovoïden Kernen ohne deutliche Kernkörperchen. Die Zellen werden durch ein sehr feines Reticulum zusammengehalten. Die gelben Partieen in diesen Wucherungen bedeuten auch hier eine starke fettige Metamorphose. (Sarcoma syphiliticum multiplex.)

Fall III.

Minna Sk., 43 J.

Anamnestisch ist anzuführen, dass die Mutter der Pat. an unbekannter Ursache gestorben ist; Vater lebt, ist aber kränklich und arbeitsunfähig. 5 Geschwister leben und sind gesund. Der Ehemann der Patientin soll an Pleuritis gestorben sein, geschlechtlich soll er nie krank gewesen sein. Pat. hat einmal geboren, das Kind soll ohne Ausschlag zur Welt gekommen sein und ist gesund. Aborte sind nicht vorgekommen.

Seit 5 Monaten haben sich bei der Patientin die Menses nicht mehr eingestellt. In ihrer Kindheit überstand Pat. Scharlach, später will sie oft an Magenschmerzen gelitten haben.

Im Oktober 1894 stellten sich bei der Patientin Drüsenschwellungen ein, im Januar 1895 ein Gesichtsausschlag, der spontan schwand. Im Juli 1895 bekam Pat. kleine Wunden am rechten Bein; nach Heilung derselben brach der linke Fuss auf. Derselbe machte der Patientin derartige Beschwerden, dass sie das Krankenhaus aufsuchte.

Bei ihrer Aufnahme (5. VI. 1895) weist die Pat. atrophische Muskulatur und geschwundenes Fettpolster auf. Haut etwas dunkel pigmentiert, fühlt sich warm und feucht an. Puls normal, Art. radialis verläuft gradlinig. Am linken Unterschenkel sieht man mehrere Beulen, die etwa der Grösse einer Pflaume entsprechen und bei Palpation fluktuieren; am rechten Beine mehrere scharfrandige Narben.

Ausserdem starke Schwellung der Inguinal-, Clavicular- und Submentaldrüsen. Temp. 38°. Sensorium frei, Reflexe erhalten. An Herz und Lunge nichts abnormes nachweisbar. Bei Besichtigung des Mundes erblickt man ausser grosser Tonsillarschwellung eine Perforation im linken hinteren Gaumenbogen; dieselbe zeigt scharfe, gelblich gefärbte Ränder; bei Druck entleert sich gelblicher Eiter. Zunge stark belegt. Urin frei von Albumen und Zucker.

Bei Druck auf das Abdomen fühlt man grosse Tumoren, deren näherer Sitz nicht zu bestimmen ist.

Es wurde eine energische Schmierkur eingeleitet; ferner wurde der kranke Fuss in Sublimatumschläge gehüllt, unter deren Einfluss zwei der Geschwülste platzten und einen schmierig gelb gefärbten Eiter entleerten. Nach 2 Wochen bekam Pat. plötzlich Fieber; bei Untersuchung von Herz und Lungen nichts abnormes. Dagegen ist die Umgebung der Unterschenkelwunden gerötet und schmerzhaft. Die Halstumoren sind in dieser Zeit bedeutend gewachsen.

Am 24. Juli stellte sich bei der Pat. plötzlich Atemnot ein. Pat. hat zischendes, pfeifendes Inspirium und Einziehung des Abdomens. Da die Atemnot steigt, wird zur Tracheotomie geschritten; trotz dieser und der sofort angeschlossenen Infusion von

1 Liter Kochsalzlösung erholt sich Pat. nicht mehr. 1 Stunde später Exitus letalis.

Der bei der am 25. Juli 1895 stattgehabten Sektion aufgenommene Befund ergiebt Folgendes:

Am linken Unterschenkel der stark abgemagerten und ödematösen Leiche einzelne unregelmässige, oberflächliche Geschwüre. Lymphdrüsen am Kieferwinkel zu apfelgrossen Geschwülsten angewachsen. Auch die Inguinal- und Cubitaldrüsen sind stark geschwollen, weniger stark die Achseldrüsen und supraclavikulären Lymphdrüsen. Auf dem Durchschnitt zeigen diese Drüsen eine markige, ziemlich derbe Beschaffenheit ohne wesentliche Fettmetamorphose und Verkäsung. In einzelnen derselben finden sich cystische Erweiterungen mit klarem, flüssigem Inhalte. Das Schädeldach ist dick; Innenfläche mit der Dura verwachsen, zeigt reichliche ältere Osteophytenbildung. Gehirn ödematös und blass, sonst ohne Besonderes.

Bei der Ablösung der Haut zeigen sich die Lymphdrüsengeschwülste am Halse mit der Umgebung fest verwachsen.

In der linken Pleurahöhle sackförmige Verwachsungen, in den freien Partien etwas diffus getrübte Flüssigkeit. Lungen stark ödematös; auf der rechten Lunge im Oberlappen einige fibröse Knötchen. Bronchiallymphdrüsen nicht verändert, die des Mediastinums sind vergrössert.

Herzbeutel auf der Aussenfläche von hirsekorngrossen Knötchen dicht besetzt. Das Herz ist klein und atrophisch. Auf dem Epicard zahlreiche, z. T. zu Gruppen confluierende hanfkorn- und stecknadelkopfgrosse Geschwülste.

Der ganze Pharynx ist von lymphdrüsenartigen Geschwülsten ausgefüllt; die Tonsillen sind in wallnussgrosse Massen verwandelt und an der Oberfläche ulceriert. Ueber der linken Tonsille befindet sich eine in das Gewebe hineinführende, für eine starke Sonde durchgängige Fistel.

Die Follikel des Zungengrundes sind geschwulstartig verdickt und confluierend. Die Epiglottis ist durch ausgedehnte Narbenbildung stark verkürzt.

Das Netz ist stark retrahiert und von submiliaren bis erbsengrossen Geschwülsten durchsetzt. Ebensolche und noch grössere Geschwülste durchsetzen das Mesenterium, so dass dasselbe in eine derbe, über 2 Fäuste grosse Masse umgewandelt ist. Besonders nach den Darmschlingen zu erreichen die Geschwülste Walnussgrösse. Die Milz ist stark vergrössert; ihre Kapsel ist von flachen bis hanfkorngrossen Geschwülsten durchsetzt; aus ebensolchen Geschwülsten wird ihre Substanz zusammengesetzt.

Die retroperitonealen Lymphdrüsen sind in faustgrosse Massen verwandelt. Nebennieren intakt, ebenso das Pankreas. Beide Nieren nicht wesentlich vergrössert; sie enthalten zahlreiche, nicht über hanfkorngrosse weisse Geschwülste; in den Papillen zahlreiche Kalkinfarkte.

Die Leber ist klein und zeigt sich von zahlreichen, meist submiliaren weissen Knötchen durchsetzt. Die Darmfollikel sind in fast erbsengrosse Geschwülste verwandelt, von denen nur wenige ulceriert sind. Den Peyer'schen Haufen sitzen z. T. fast bohnengrosse Geschwülste auf, die stellenweise fungös über die Oberfläche hervorragen. Diese Veränderung zeigt sich am stärksten im Ileum.

Die Magenschleimhaut ist von flachen, confluierenden Geschwülsten ganz durchsetzt, sodass sie sich dick und sklerosiert anfühlt.

Sektionsdiagnose: Lymphosarcomatosis universalis, praesertim abdominis. Atrophia fusca myocardii et hepatis. Infarctus calculos. renum, Ascites levis, Hydrothorax duplex. Ulcera syphilitica epiglottidis et cruris sinistri.

Fall IV.

F. Kl., 45 J. alt, Maurer.

Vater des Pat. starb an Altersschwäche, Mutter an Unterleibsentzündung, 10 Geschwister leben und sind gesund. Pat. erinnert sich nicht Kinderkrankheiten gehabt zu haben. Im J. 1885 will er wegen einer Entzündung des rechten Fusses operiert worden sein. Im Jahre 1892 traten Zuckungen der rechten

Gesichtsseite auf, die später auch auf den Arm übergingen; nach elektrotherapeutischer und vorwiegend Jodkali-Behandlung hörten dieselben auf; indessen datiert Pat. seit dieser Zeit eine Abmagerung der betreffenden Hand.

Ende 1892 Incision an der linken Schulter wegen Zellgewebsentzündung. Am 13. September 1894 stellte sich beim Pat. eine rechtsseitige Hodengeschwulst ein neben Magenbeschwerden; die Operation dieser Geschwulst wurde damals wegen Annahme eines primären Magentumors abgelehnt. Die Geschwulst verkleinerte sich indessen von selbst. Nach 5 Monaten traten von neuem Magenschmerzen auf, die Pat. als so heftig schildert, dass sie ihm die Nachtruhe rauben.

Bei seiner Aufnahme in die Anstalt zeigt Pat. sich als ein breitschulteriger, kräftig gebauter doch ziemlich schlecht genährter Mann. An der rechten Schulter fallen zwei strahlige Narben auf. Am linken Dorsum pedis findet sich eine beträchtliche Auftreibung der Mittelfussknochen, darüber eine fast handtellergrosse strahlige Narbe. An beiden Tibiakanten, besonders aber links starke Unebenheiten. An der rechten Hand zeigen sowohl die Spatia interossea, wie Kleinfinger- und Daumenballen eine beträchtliche Atrophie.

Das Abdomen zeigt besonders an der rechten Seite eine ausserordentlich starke Entwickelung der subkutanen Venen, die, ausgehend zum grössten Teil von der Inguinalgegend, sich bis zur Mitte des Thorax verfolgen lassen. Auch am Thorax sind kleinere, aber immerhin noch beträchtlich erweiterte Venen sichtbar.

Am rechten Nebenhoden, von demselben nicht zu trennen, ist eine etwa haselnussgrosse ovale Verdickung sichtbar. Auch der rechte Hoden zeigt einige Unebenheiten. Ausserdem besteht rechts mässig grosse Varicocele. Links normale Verhältnisse.

Lungen und Herz zeigen normales Verhalten. Puls von normaler Spannung.

Am Abdomen fühlt man, etwa 2 Finger unter dem Schwertfortsatz beginnend, eine sehr harte Resi-

stenz von höckeriger Oberfläche, die sich nach rechts über die ganze Bauchgegend bis nach dem Becken hin verfolgen lässt, nach links nur etwa bis zur Mammillarlinie, überall dieselbe Beschaffenheit darbietend. (Magensaft: Keine Salzsäure. Urin frei).

Vom Rectum aus ist nichts Abnormes fühlbar. An der rechten Hand kann Ab- und Adduktion nur schwach ausgeführt werden, Opposition mit guter Kraft; Beugung der Endphalangen bei gebeugten ersten sehr schwach. Elektr. Untersuchung: Keine Entartungsreaktion.

Krankheitsverlauf:

21. I.—18. II. Ab und zu abendliches Fieber. Exsudat links hinten steigt beträchtlich. Oedeme der Füsse nehmen zu. Tumoren des Hodens wachsen auffallend schnell. Pat. klagt über die heftigsten Schmezen im Leibe.

19. II. 1500 Ccm. eines haemorrhagischen Exsudats werden links hinten abgelassen. 26. II. Ebenfalls links hinten 800 Ccm. Exsudat abgelassen.

27. II.—18. III. Die Tumoren des Abdomens wachsen rapide weiter, sodass das ganze Abdomen bei der Palpation in eine steinharte Masse verwandelt zu sein scheint. Insbesondere wächst der Tumor der Fossa epigastrica so an die Oberfläche heran, dass mit blossem Auge eine beträchtliche Vorwölbung zu sehen ist. Fast gar keine Nahrungsaufnahme mehr; Pat. magert extrem ab, dauernd heftigste Schmerzen.

19. III. Exitus letalis.

Bei der am 20. III. 1896 vorgenommen Sektion fanden sich folgende Veränderungen:

Der stark abgemagerte Leichnam zeigt ein aufgetriebenes Abdomen, über dessen seitlichen Partieen bis hinauf über den Thorax in die Achselgruben zu dicke, stark geschlängelte Venen verlaufen. Auch in der Mittellinie über dem Nabel sieht man eine dünnere ebensolche Vene durch die Haut. Linkes Bein stark ödematös geschwollen, der rechte Arm magerer als der linke. Der rechte Hoden ist dicker als der linke und fühlt sich hart an. In der Magengegend fühlt man eine über handtellergrosse Tumormasse. Auf der

linken Schulter, sowie in der linken Supraclavikulargegend finden sich strahlige Narben. Am Penis keine Narben wahrnehmbar. Vena iliaca dextra vollständig obliteriert; von da an nach unten zur Vena cruralis hin ist die Vene bluthaltig, das Lumen aber von quergestellten Leisten und Fäden durchzogen; ähnlich sind die Verhältnisse auf der linken Seite.

Etwas unterhalb der Poupart'schen Bänder entspringen die oben beschriebenen, stark erweiterten Hautvenen.

Die Lungenränder überdecken den Herzbeutel in gewöhnlicher Weise. In beiden Pleurahöhlen über 1 Liter braunroter, ziemlich klarer Flüssigkeit. Herzbeutelflüssigkeit unwesentlich vermehrt, klar und hellgelb. Lungen, die frei beweglich sind, durch die Flüssigkeitsansammlung ziemlich stark comprimiert.

Herz kleiner als die Faust; Muskulatur sehr schlaff, auf dem Durchschnitt braun, mit einigen fibrösen Herden. Klappen intakt, Epikard ohne Besonderes. Lungen teilweise atelektatisch, im übrigen ohne Besonderes, speziell frei von Narbenbildung.

Zungengrund leicht glatt atrophisch; die Epiglottis ist seitlich comprimiert, der obere Rand anteflektiert und in dieser Stellung fest verwachsen.

Schädeldach dick und schwer, symmetrisch gebaut. Lamina interna und externa stark verdickt; Diploe wohlerhalten, in derselben einige Varicen.

Die Dura ist ohne Besonderes. Bei der Herausnahme des Gehirns entleert sich aus den Maschen der Pia ziemlich viel klare Flüssigkeit. Pia nur sehr wenig diffus verdickt, Gefässe intakt. Die Hirnsubstanz fühlt sich ziemlich hart an. Ungefähr in der Mitte des Gyrus praecentralis ist die Rindensubstanz graulich verfärbt; an dieser Stelle befinden sich zwischen den beiden Gyri centrales Verwachsungen und, in diese eingeschlossen, eine fast taubeneigrosse, haemorrhagische, von thrombosierten Gefässen durchsetzte Masse. Die Umgebung ist braungelb verfärbt und etwas erweicht. Im übrigen ist die Gehirnsubstanz ödematös, die Ventrikel nicht erweitert.

Bei Eröffnung des Abdomens entleert sich $1^1/_2$

Liter trüber, schaumiger, dunkelbraungelber Flüssigkeit, die mit einigen Eiterflocken untermischt ist. Das Netz ist stark retrahiert. Auf der linken Seite in der Nähe des Quercolon sitzen einige erbsen- bis walnussgrosse, sehr weiche dunkelrote Tumoren und ausserdem eine grosse Anzahl submiliarer und miliarer, hellgrauer, weicher Knötchen. Der durch die Bauchdecken hindurchzufühlende Tumor entspricht einem in dem Mesenterium gelegenen Drüsenpacket, das sich an einzelnen Stellen hart, an anderen fluktuierend anfühlt. Diese Geschwulstmassen stellen nicht einfach geschwollene Lymphdrüsen dar, sondern rote, sehr weiche Geschwülste, ähnlich denjenigen im Netz. Sie haben zusammen einen Umfang von über Mannskopfgrösse und reichen vom Promontorium bis zum heraufgedrängten Zwerchfell.

An verschiedenen Stellen sind die Geschwulstmassen so brüchig, dass sie bei leiser Berührung einreissen und ihren hellroten, breiigen Inhalt entleeren.

Die Leber ist von zahlreichen hanfkorn- bis haselnussgrossen, kugelrunden, an der Oberfläche nicht genabelten Geschwülste durchsetzt, im ganzen aber nicht vergrössert.

Die Geschwulstmassen haben die Aorta umwachsen, sodass diese stark geschlängelt ist. Die Vena cava ist von unten herauf, vom Poupart'schen Bande an 13 cm hoch, vollständig obliteriert; von da an wird sie allmählich weiter, erreicht aber erst in der Gegend des Zwerchfells ihre normale Weite.

Ein Schnitt durch die Tumormasse zeigt eine weisse, weichliche, von Haemorrhagien und Nekrosen durchsetzte, in einzelne Knoten zergliederte Masse. Obwohl beide Nieren mit den Tumoren in nahe Berührung treten, sind dieselben doch bis auf eine leichte hydronephrotische Erweiterung links ohne Besonderes.

Der rechte Hode ist vergrössert, seine Tunica verdickt. Auf dem Durchschnitt sieht man in ihm diffuse dicke, graue Narben und eine kleine verkäste, stark fetthaltige Stelle. Im linken Hoden, der eher etwas verkleinert ist, befinden sich nur geringfügige narbige Partieen. Im Schnepfenkopf sitzt ein kaum

hanfkorngrosses graues Concrement, wodurch die Ausführungsgänge der Samenblasen leicht cystisch erweitert sind und beim Aufschneiden eine bräunliche Flüssigkeit entleeren.

Im unteren Dünndarm sind die Solitärfollikel stark geschwollen und ragen knopfförmig über die Schleimhaut hervor. Im Ileum 2 etwa erbsengrosse, runde, blassrosa gefärbte und nach der Schleimhaut hin ulcerierte Geschwüre. Im übrigen Magen und Darm ohne Besonderes.

Die Milz enthält einen etwa bohnengrossen Infarkt; sie ist am Hilus mit den Geschwulstmassen verwachsen, im übrigen aber intakt. Ebenso sind Pankreas und Nebennieren nur äusserlich durch die Geschwulstmassen berührt.

Sektionsdiagnose: Syphilis constitutionalis. Gummata fere sanata cerebri et testiculi dextri. Atrophia fundi linguae et anteflexio epiglottidis. Sarcomata syphilitica glandularum mesaraïcarum et retroperitonealium, hepatis, intestini tenuis, peritonei, omenti majoris. Obliteratio venae cavae, iliacae utriusque; Dilatatio venarum collateralium subcutanearum. Atrophia brachii dextri, Oedema cruris sinistri. Atrophia fusca myocardii. Hydrothorax. Atelectasis partialis pulmonum. Hydronephrosis levis sinistra, Ascites.

Ein behufs mikroskopischer Untersuchung einem der Lebertumoren entnommenes Stückchen erwies sich als aus kleinen Zellen mit spärlichem Zwischengewebe bestehend. Zwischen diese Zellen entsendet stellenweise am Rande die Leber Balken von Lebersubstanz hinein. Verkäsung ist nirgends zu finden. Das übrige Lebergewebe zeigt kleinzellige Wucherung in der Gegend der Gefässe.

Bezüglich der vorstehenden Fälle erhebt sich nun die Frage: Handelt es sich bei denselben um Ge-

schwülste syphilitischen Ursprungs, und wodurch lässt sich eine solche Annahme rechtfertigen?

Im ersten Falle weist der bereits obenerwähnte mikroskopische Befund darauf hin, dass es sich um Neubildungen aus dem Gebiete der Bindegewebs-, resp. Granulationsgeschwülste handelt; für die syphilitische Natur derselben sprechen entschieden die Begleitbefunde: Die strahlige Narbe in der linken Lungenspitze, die ausgedehnten Narben spezifischen Gepräges in der rechten Niere und am Zungengrunde, die Verkürzung der Epiglottis, die amyloide Entartung der Darmschleimhaut, die Osteoporose des Schädeldaches und die fibröse Verdichtung der Hodensubstanz spiegeln deutlich das Bild der konstitutionellen Syphilis wieder.

Ein seltenes Vorkommnis stellen die Gummata im Herzen dar, die keinerlei klinische Erscheinungen zu Tage gefördert haben; als solche beschreibt Joseph,[28] Sacharjin, Semola u. a. Praecordialangst, Herzgeräusche und Oedeme. Fournier[29] macht auf die Arhythmie und Inaequalität des Pulses aufmerksam. Auf das Vorkommen der Gummata im Herzen machte zuerst Ricord[30] aufmerksam, später beschrieb sie auch Virchow[31]. Die Gummata finden sich indessen meist im linken Ventrikel, was Virchow der grösseren Arbeitsleistung des letzteren zuschreibt.

Unter mehr als 1500 Sektionen sah Laomis[32] viermal Gumma der Kammerwand; keinmal wurde solches intra vitam erkannt oder auch nur vermutet, zweimal führte es zum plötzlichen Tode.

Nicht häufig ist ferner die hier vorliegende syphilitische Darmaffektion; Chiari fand bei 243 syphi-

litischen Leichen nur achtmal Magen- und Darmerkrankungen. Einen ausgezeichneten Fall derselben Art veröffentlichte Buclay[33].

Bei unserem zweiten Falle spricht ausser der bei der Sektion gefundenen Narbe von strahliger Beschaffenheit und der in der Anamnese vorhandenen Angabe von einer Auftreibung des Fingers (Dactylitis syphilitica) für die Deutung der Muskelgeschwülste als solche syphilitischer Natur neben dem mikroskopischen Befunde noch die Verbreitungsweise.

Syphilitische Affektionen der Dura mater sind häufig, seltener die hier vorliegende tiefe Lokalisation.

Die Perforation des Gaumens weist in dem an dritter Stelle veröffentlichten Falle sogleich auf Syphilis hin; sichergestellt wird dieser Befund durch die gleichzeitig vorhandene narbige Verkürzung der Epiglottis, die Veränderung des Zungengrundes und die Osteophytenbildung am Schädel.

Unser Interesse nehmen hier neben den markanten Ulcerationen der Magenschleimhaut vor allem die am ganzen Körper vorhandenen Lymphdrüsen-Tumoren in Anspruch.

Lewin[5] leugnet das Vorkommen von gummösen Lymphdrüsenerkrankungen; Lang[2] stellt sie als excessiv selten hin. Indessen stellen französische Autoren, wie Fournier, Gonnet, Bourdon u. a., bestimmte Kategorien von „gommes ganglionaires“ auf; Lancéreaux[34] gibt zu, dass sich in den Lymphdrüsen ein „Dépôt gommeux“ ausbilden könne, doch beschränkt er das Vorkommen auf die Visceraldrüsen und bezeichnet als solche die „Ganglions prévertebraux et

lombaires, iliaques, fémoraux, quelquefois les ganglions bronchiques et médiastines". Auch Cornil hat bei seinen mikroskopischen Untersuchungen diese gummöse Degeneration bei den „Ganglions" gefunden, „qui sont situés au devant du trépied coeliaque, au bord supérieur du pancréas, au voisinage du pylore et autour des bronches".

Der vierte Fall ist durch die anamnestische Angabe, dass rechtsseitige Konvulsionen des Gesichts und der Hand durch Gebrauch von Jodkali zurückgegangen seien, ausgezeichnet, was bei der Sektion durch die Auffindung eines beinahe geheilten Gumma in der motorischen Hirnrindenregion aufgeklärt wurde. Ausserdem illustrieren der Befund an den Hoden, die Anteflexionsstellung der Epiglottis und der glatte Zungengrund das Bild der konstitutionellen Syphilis.

Die Lymphdrüsentumoren entsprechen auch hier in ihrer Ausbreitung der von Lancéreaux und Cornil beschriebenen Lokalisation der Lymphdrüsen-Gummositäten.

Interessant ist in allen diesen Fällen das multiple Auftreten der syphilitischen Neubildungen, wie es wohl nicht allzu häufig zur Beobachtung kommt, das ihnen wegen ihrer dem Sarkom ähnlichen Erscheinungen den Namen der „syphilitischen Sarkome" eingetragen hat. Hauptsächlich die erhobenen Begleitbefunde kennzeichnen jene Neubildungen als spezifisch syphilitische; der Anatom wird daher bei der schwierigen, ja oft unmöglichen Unterscheidung letzterer von anderen Tumoren, die durch die noch unzulänglichen histologischen Methoden bedingt ist, auf die concomitierenden Befunde recurrieren müssen,

den Chirurgen fordert die Aehnlichkeit des äusseren Auftretens und der klinischen Erscheinungen mit malignen Tumoren stets dazu auf, die Möglichkeit von syphilitischen Produkten im Auge zu behalten und gegebenen Falls eine antiluetische Therapie einzuschlagen.

Als eine angenehme Pflicht betrachte ich es, Herrn Professor Dr. Hansemann, Prosektor am Krankenhause am Friedrichshain zu Berlin, für die Anregung zur vorliegenden Arbeit, sowie mannigfache Anleitung bei Abfassung derselben und Herrn Obermedizinalrat Professor Dr. Bollinger für die Uebernahme des Referats meinen Dank auszusprechen.

Litteratur.

1. B. v. Langenbeck, Ueber Gummigeschwülste. Arch. f. klin. Chirurgie, Bd. XXVI, 1881.
2. E. Lang, Vorlesgn. über Path. u. Ther. der vener. Krankh. 1886—93.
3. R. Virchow, Die krankhaften Geschwülste. Berlin 1864.
4. F. Karewski, Ueber chirurgisch wichtige Syphilome. (Berl. Klinik, Heft 18.)
5. G. Lewin, Ueber Gummata, bemerkenswert durch eigentüml. Sitz, Härte und Verlauf. Charité-Annalen 1882.
6. E. Wagner, Das Syphilom. Archiv d. Heilkunde 1864.
7. Oppolzer u. Bochdalek, Prager Vierteljahrsschrift 1845. Bd. II.
8. D. Hansemann, Die mikroskopische Diagnose der bösartigen Geschwülste, Berlin 1897.
9. H. Senftleben, Ueber Fibroide u. Sarcome in chirurgisch-pathol. Beziehung. Arch. f. klin. Chir. I. 1861.
10. Vaida, Zur Differentialdiagnose syphilitischer u. nicht syph. Neugebilde. Allg. Wiener Med. Ztg. 1878.
11. Rouvier. Académie des sciences, Paris. Bericht v. Febr. 1890.
12. G. Lewin, Verhdlgn. d. deutsch. Gesellsch. f. Chirurgie 1881.
13. Ziegler, Allgemeine Pathol. u. Therapie.
14. Babes, Das Sarkom der Haut.
15. E. Neumann, Arch. f. Heilkunde. XII. 1871.
16. Esmarch, Aphorismen über Krebs. Arch. f. klinische Chirurgie. XXII.
17. Uhle u. Wagner, Handbuch d. allg. Pathologie. 1872.
18. Real-Encyklopädie der ges. Heilkunde. Bd. XVII. (Artikel: Sarkom.)
19. Kuhn, Sitzungsberichte des unterelsässischen Aerztevereins zu Strassburg. D. Med. Wochenschr. 1896. V. 35.

20. Wasmer, Beiträge zur Aetiol. u. Ther. d. Sarkoms. Dissert. Kiel 1872.
21. Esmarch, Verhandlgn. d. deutsch. Gesellsch. f. Chirurgie. XVIII. 1889.
22. Dto. 1881.
23. Köhler, Behandlung der Geschwülste des Sternums. Berl. Klin. Wochenschr. 1883.
24. Küster, Sitzung der Berl. Med. Gesellsch., 30. Januar 1889.
25. Eger, Deutsche Med. Wochenschr. 1896 p. 565.
26. Israel, Berl. Klin. Wochenschr. 1877 Nr. 24.
27. Bäumler, Ziemssens Handbuch d. spez. Pathol. u. Therapie. 1874. III.
28. Joseph, Lehrbuch d. Haut- u. Geschlechtskrankh. 1894.
29. Fournier, Leçons sur la syphilis. 1873.
30. Ricord, Gazette des hôspitaux 1845.
31. R. Virchow, Die constitutionelle Syphilis. 1859.
32. Laomis, The American Journal of the medic. sciences. 1895 Nr. 282.
33. Buçlay, Virchows Archiv, Bd. 141. 1895. XXVII.
34. Lancéreaux, Traité historique et pratique de la syphilis. Paris 1866.